Multidisciplinary Sciences Reports

Artigo Original

VERIFICAÇÃO DO AQUECIMENTO DO ULTRASSOM TERAPÊUTICO EM UMA INTERFACE MÚSCULO-OSSO NA PRESENÇA DE IMPLANTES METÁLICOS

VERIFICATION OF THERAPEUTIC ULTRASOUND HEATING IN A MUSCLE-BONE INTERFACE IN THE PRESENCE OF METAL IMPLANTS

1 Charlie Carlitos de Matos Alves charliealves74@gmail.com
1 Wilson Campos Yarzon wilsonyarzon@gmail.com
2 Francisco Glauco de Araújo Santos francisco.araujo@ufac.br
3 Anselmo Fortunato Ruiz Rodriguez anselmo.rodriguez@ufac.br
4 Luis Eduardo Maggi luis.maggi@gmail.com
1 Discentes, Medicina, CCSD, Universidade Federal do Acre, Rio Branco - AC
2 Laboratório de patologia e clínica de apoio à vida silvestre/Universidade Federal do Acre, Rio Branco- AC
3 Laboratório de Nanobiotecnologia/BIONORTE/Universidade Federal do Acre, Rio Branco - AC
4 Laboratório de Biofísica/CCBN/Universidade Federal do Acre, Rio Branco - AC

RESUMO

O estudo teve como objetivo avaliar o aquecimento provocado pelo ultrassom terapêutico na interface músculo-osso, considerando a presença de implantes metálicos. Para atingir esse objetivo, foram utilizados cortes de carne bovina como modelo de estudo. Os cortes foram submetidos a ultrassom terapêutico contínuo a 1 MHz e 1 W/cm² por cinco minutos, o aquecimento foi analisado por meio de termografia infravermelha registrando as variações de temperatura. Os resultados revelam que o UST (ultrassom terapêutico) com o protocolo utilizado causou variações de temperatura média na interfaces músculo-osso de 1,6 ºC entre faces teciduais sem e com implante. O estudo contribuiu com uma abordagem inovadora de avaliação da interface músculo-osso e enfatizou a necessidade de considerar os aspectos de segurança do paciente ao aplicar o ultrassom terapêutico em pacientes com implante metálico.

PALAVRAS-CHAVE: Ultrassom. Termografia. Implantes Metálicos.

ABSTRACT

The study aimed to evaluate the heating caused by therapeutic ultrasound at the muscle-bone interface, considering the presence of metallic implants. To achieve this objective, beef cuts were used as a study model. The sections were subjected to continuous therapeutic ultrasound at 1 MHz and 1 W/cm² for five minutes, the heating was analyzed using infrared thermography recording temperature variations. The results reveal that UST (therapeutic ultrasound) with the protocol used caused average temperature variations at the muscle-bone interfaces of 1.6 ºC between tissue surfaces without and with implants. The study contributed an innovative approach to evaluating the muscle-bone interface and emphasized the need to consider patient safety aspects when applying therapeutic ultrasound to patients with metal implants.

KEYWORDS: Ultrasound. Thermography. Metal Implant.

INTRODUÇÃO

O uso do ultrassom terapêutico (UST) tem sido amplamente divulgado na prática clínica em fisioterapia, tendo em vista seus efeitos biológicos térmicos e não térmicos, sendo aplicado em diversas alterações musculoesqueléticas, tais como osteointegração, lesões tegumentares, analgesia, distúrbios neurossimpáticos, transtornos circulatórios e tratamento de processos inflamatórios (1,2).

O efeito piezoelétrico viabilizou a tecnologia para geração e recepção de ondas ultrassônicas, que, por sua vez, permitiu a elaboração de equipamento de imagem e de terapia. O UST teve seu início na prática terapêutica em 1939, quando foi aplicado pelo alemão R. Pholman no tratamento de mialgia, neuralgia e algia nas costas (1). Para se compreender melhor os efeitos do UST em seres humanos, na década de 1980, começou a se utilizar corpos de prova, conhecidos como *phantoms*, que são materiais mimetizadores das características térmicas e bioacústicas dos tecidos humanos (3).

Quando se quer obter benefícios como a regeneração tecidual, o UST deve ser aplicado visando manter a temperatura entre 40,0 e 45,0 °C por até 10 minutos (4). Acima dessa faixa de tempo e temperatura, o efeito do ultrassom pode causar hipertermia, o que provoca danos ao tecido como queimaduras e necrose (2,5).

O procedimento envolve a aplicação de ondas sonoras de alta frequência (ultrassom) em uma região específica do corpo, a fim de estimular alterações fisiológicas benéficas no tecido mole e, assim, promover a cicatrização de lesões (6). O UST pode ser realizado em dois modos: contínuo ou pulsátil. O modo contínuo é considerado como superior ao pulsátil no que diz respeito a elevação de temperatura local (2). Portanto, é comum acreditar que o modo contínuo possa ocasionar queimaduras devido à elevação térmica mais rápida do tecido exposto (7). Porém, ainda há controvérsias em relação às suas indicações e contraindicações, especialmente em relação ao seu uso em presença de implantes metálicos (7). Os efeitos do UST em tecidos biológicos podem gerar lesões danos reversíveis e irreversíveis, o que denota ainda mais a necessidade de estudos sobre o assunto (4).

Diante disso, o presente estudo teve como objetivo avaliar se o uso do UST tem potencial para causar danos aos tecidos humanos quando comparado a aplicação em pacientes com implante metálico, a partir de experimentos em tecido *ex vivo.*

MATERIAL E MÉTODOS

Caracterização do estudo

Trata-se de um estudo experimental longitudinal do tipo caso/controle, realizado com tecido *ex vivo* em laboratório.

Material de estudo

Para o presente estudo, foi utilizado como material, um corte de carne bovina *ex vivo* conhecida como 'lagarto", obtido em um açougue localizado na cidade de Rio Branco, no estado do Acre. A peça inteira foi dividia em dois pedaços menores de aproximadamente 3,0 cm x 5,0 cm x 15,5 cm, cada, nomeados como "Modelo 01" e "Modelo 02" (Figura 01).

O "Modelo 01" atuou como controle e "Modelo 02" como caso. No "Modelo 01", foram realizadas as aplicações do ultrassom terapêutico na interface musculo-osso sem implante metálico de platina, enquanto no "Modelo 02" foram realizadas as aplicações com a presença do implante metálico.

Figura 01 – Material *ex vivo* utilizado nos experimentos sobre uma tábua de plástico. Fonte: autores.



A) Peça Inteira (Lagarto) B) Modelo 01 C) Modelo 02

Ambos os modelos, já associados ao osso, com e sem o implante metálico, foram submetidos a um banho térmico com duração de 30 minutos, até que estes alcançassem a temperatura ambiente (25,0 °C). Em seguida, cada modelo foi colocado sobre um suporte de cobre para que a superfície sobre a qual a aplicação de UST seria realizada não tivesse contato com a água do banho, impedindo, assim,

que a água influenciasse no efeito da aplicação do ultrassom (Figura 02).

Figura 02 – Disposição das peças no momento da aplicação do ultrassom sobre as peças de carne. Fonte: autores.

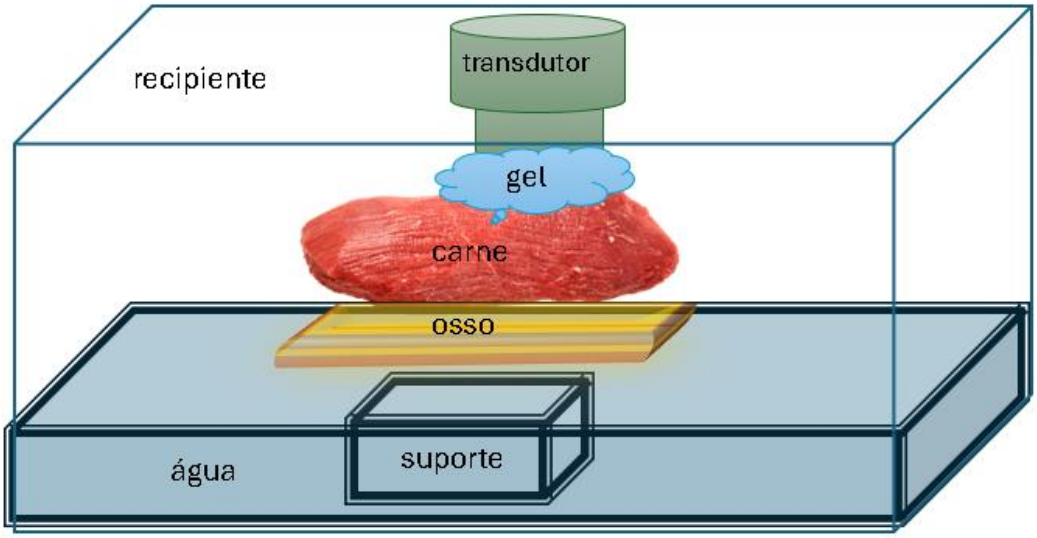

Após a disposição das peças, foi realizada a aplicação do UST (modelo SONOMED V, Carci®, São Paulo, Brasil) em modo contínuo, com 1 MHz de frequência e 1 W/cm^2 de intensidade, por 5 minutos, com transdutor estacionário.

Fotografia infravermelha

Para análise da temperatura, foi utilizada uma câmera infravermelha modelo Flir 6E® a 32 cm de distância da amostra. A câmera possui resolução de 19.200 pixels (160 × 120), precisão térmica de 2 °C à temperatura ambiente (25,0 °C) e variação de leitura entre -20,0 °C e + 250,0 °C.

As imagens termográficas foram registradas em temperatura ambiente (25 ºC) no momento pós-aplicação da UST, tanto dos componentes isolados (carne e osso com e sem implante metálico) quanto dos componentes na montagem experimental. As termográficas dos componentes isolados foram realizadas para investigação de aquecimento excessivo na área de contato (Figura 03).

Figura 03 – Momento da aplicação do ultrassom sobre as peças de carne utilizadas no estudo. A) Modelo 01 sob aquecimento do transdutor de ultrassom em caixa de plástico mergulhada parcialmente em água a temperatura ambiente. B) Modelo 02 sob aquecimento do transdutor de ultrassom em caixa de plástico mergulhada parcialmente em água a temperatura ambiente. Fonte: autores.



A) sem implante metálico B) com implante metálico

Análise de dados

As temperaturas foram analisadas a partir das imagens térmicas por meio do software FLIR TOOLS® (https://support.flir.com/), o qual permite a seleção de uma área ou ponto de interesse para visualizar o valor da temperatura média da área selecionada. A escala termográfica utilizada nas imagens desse estudo foi padronizada de 25,0 ºC a 33,0 ºC, configuradas previamente no programa FLIR TOOLS®. Para o registro dos valores de temperatura e cálculo das variáveis, foi utilizado o software Microsoft Excel 2023®.

Nesse estudo, as variáveis consideradas foram: temperatura média na face muscular, média na face óssea e variação da temperatura entre faces da mesma amostra e de amostras diferentes. Para o cálculo das variações de temperaturas fora realizado o cálculo da diferença entre a temperatura média da área selecionada depois da aplicação nos dois modelos, considerados valores proporcionais de área analisada. Considerou-se a temperatura inicial de cada modelo igual a 25,0 ºC.

Implicações éticas

Por se tratar de uma pesquisa cujo objeto de estudo não são seres humanos ou seres vivos, o presente projeto dispensou apreciação do Comitê de Ética em Pesquisa com Seres Humanos – CEP –, segundo a Resolução nº 466/2012.

RESULTADOS

As temperaturas médias após a aplicação do UST no Modelo 01(sem implante metálico) foram de 28,6 °C na face muscular, e de 27,0 °C na face óssea, o que demonstra uma variação de temperatura de 1,6 °C entre as médias. No Modelo 02 (com implante metálico), as temperaturas médias após a aplicação terapêutica foram de 31,5 °C na face muscular e de 29,9 °C na face óssea, apresentando variação de temperatura entre os tecidos de 1,6 °C (Tabela 01 e Figura 04).

Figura 04 – Leitura térmica pós-intervenção de UST no Modelo 01 e no Modelo 02. A) Face muscular do Modelo 01 sob leitura infravermelha. B) Face óssea do Modelo 01 sob leitura infravermelha. C) Face muscular do Modelo 02 sob leitura infravermelha. D) Face óssea com implante metálico do Modelo 02 sob leitura infravermelha. Legenda: Seta vermelha: ponto de maior temperatura; Seta azul: ponto de menor temperatura. Valores considerados dentro de uma mesma área de análise pelo programa em todas as imagens.

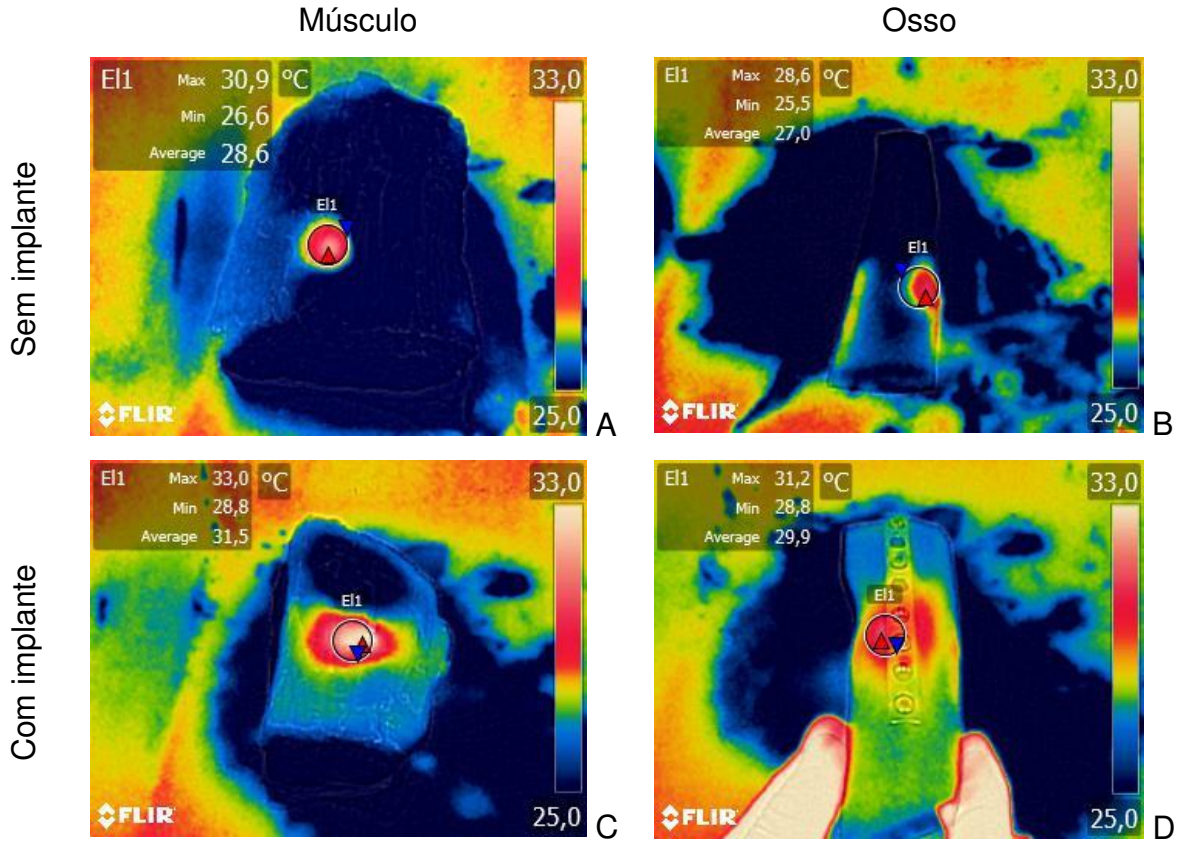

Analisando-se as variações térmicas entre as faces dos modelos, observa-se que, entre as faces musculares, foi observado que o Modelo 02 aqueceu 2,9 ºC a mais que o Modelo 01. O mesmo aquecimento pode ser observado entre face óssea do Modelo 02 em relação ao Modelo 01 (Tabela 01).

Tabela 01 – Temperaturas médias e variações entre faces e entre modelos aferidas por imagem infravermelha pós-intervenção de UST, no Modelo 01 e Modelo 02.

MODELOS	TEMPERATURA MÉDIA (°C)		ΔT ENTRE FACES (°C)
	FACE MUSCULAR	FACE ÓSSEA	
01 - SEM IMPLANTE	28,6 ºC	27,0 ºC	1,6 ºC
02 - COM IMPLANTE	31,5 ºC	29,9 ºC	1,6 ºC
ΔT ENTRE MODELOS (°C)	2,9 ºC	2,9 ºC	-

Tendo em vista que todos os modelos saíram de uma temperatura de 25 ºC, o maior aumento foi observado na face muscular com implante metálico (31,5 ºC), uma elevação de 6,5 ºC.

DISCUSSÕES

A temperatura extracorpórea pode apresentar uma variação de aquecimento, porém, a padronização dos limites de segurança para as temperaturas fisiológicas máximas da pele foi definida entre 39,5 e 43,0 °C, respectivamente (8). Já a temperatura interna do organismo humano tende a se manter constante (em torno de 36,8 ºC), com pequenas variações em condições homeostáticas (9). Assim, uma vez que o organismo seja submetido a variações térmicas internas, como pelo UST, elas podem gerar efeitos biológicos positivos.

A UST contínuo é eficaz no tratamento para a síndrome da dor miofascial, possibilitando melhorias na circulação sanguínea e regeneração tecidual. Tais benefícios são entendidos como provenientes da onda contínua, a qual promove elevação da temperatura tecidual local que, por sua vez, acelera o reparo tecidual a partir das alterações celulares que essa variação térmica produz (10).

Para o reparo ósseo, o UST tem como efeito acelerar o metabolismo e auxiliar no controle do processo inflamatório. Tal fato é possível devido à maior taxa de produção de colágeno que, em consequência, possibilita acelerar a consolidação

óssea. Isso é viabilizado pela elevação térmica local, que acelera o processo metabólico na região submetida à terapia (10).

O aumento da temperatura proporcionado pelo UST é resultante da absorção das ondas em nível molecular, principalmente, pelas proteínas no organismo humano (11). Os metais possuem menor calor específico e, portanto, maior aquecimento do que os tecidos orgânicos presentes no organismo humano (12).

Diante disso, justifica-se o fato de um modelo com implante apresentar maior valor de temperatura final em ambas as faces quando comparado o valor de cada face sem implante. Desse modo, considerando que todos os componentes do experimento estavam em temperatura ambiente (25,0 ºC), observamos que os valores finais, após a aplicação do UST, apresentaram maior variação nos tecidos do modelo com implante metálico.

Em um estudo realizado por Olsson et al (2008), foi avaliada a segurança e a aplicabilidade clínica da UST em seres humanos. Ainda que o aquecimento induzido por essa prática terapêutica possa ser benéfico, é importante que sejam bem definidos os critérios para aplicabilidade em pacientes a fim de se evitar danos térmicos (7).

Nesse estudo, optou-se por utilizar o protocolo contínuo, com 1 MHz de frequência e 1 W/cm^2 de intensidade, por cinco minutos, com transdutor estacionário, o que nos permite dizer que protocolos diferentes teriam resultados distintos dos obtidos nesse estudo.

Limitações do estudo

O presente estudo foi limitado pela utilização de um modelo *ex vivo* de carne bovina para simular a interface músculo-osso humana. Modelos *in vivo* possuem a vantagem de apresentar um terceiro elemento que tem papel nas variações térmicas dos tecidos: a perfusão sanguínea.

Outra limitação importante foi de o estudo ter sido realizado com apenas um experimento em cada modelo, experimentos com mais de uma amostra poderiam ter permitido maior acurácia nos valores de temperatura apresentados.

CONCLUSÃO

O presente estudo sugere que a aplicação da UST, especialmente através do protocolo utilizado, resulta em maior elevação da temperatura final nas interfaces músculo-osso devido a presença de implantes metálicos, quando comparados com as mesmas interfaces sem o implante. É interessante que sejam realizados estudos com materiais *in vivo* para melhor compreender os efeitos, tanto benéficos quanto colaterais, que essa prática pode inferir, além de testar outros protocolos para melhor elucidação das indicações e contraindicações dessa terapia em pacientes implantados.

REFERÊNCIAS

1. Müller A dos S, Oliveira AS De, Santos CL dos, Rodrigues Junior LF. Ultrassom terapêutico: novo método de verificação utilizando transdutor de pressão. Disciplinarum Scientia - Ciências Naturais e Tecnológicas. 2022;23(1).
2. Sellani G, Fernandes D, Nahari A, de Oliveira MF, Valois C, Pereira WCA, et al. Assessing heating distribution by therapeutic ultrasound on bone phantoms and in vitro human samples using infrared thermography. J Ther Ultrasound. 2016;4(1).
3. Lobianco L, Matheo D. MIMETIZAÇÃO DA APARÊNCIA ULTRASSONOGRÁFICA DOS DUCTOS LACTÍFEROS EM PHANTOMS DE MAMA.
4. Alencar I. Efeito do ultrassom terapêutico: Uma abordagem geral no aparelho e nas principais contra indicações. Online available: http://portalbiocursos.com.br/ohs/data/docs/32/121_-_Efeito_do_ultrassom_terapYutico_Uma_abordagem_geral_no_aparelho_e_nas_principais_contra_indicaYes.pdf. 2013;
5. Zohdi TI, Krone R. Estimates for the acoustical stimulation and heating of multiphase biotissue. Biomech Model Mechanobiol. 2018;17(3).
6. Maggi LE, Souza VL, Moura SO, Nogueira CKBF, Esteves FSC, Barros DCC, et al. Thermal Effect of Therapeutic Ultrasound on Muscle-Bone Interface of Swine Tissue (Sus Scrofa Domesticus) with Metallic Implant. In: IFMBE Proceedings. 2022.
7. Olsson DC, Martins VMV, Pippi NL, Mazzanti A, Tognoli GK. Ultra-som terapêutico na cicatrização tecidual. Ciência Rural. 2008;38(4).

8. Schneider F, Maurer C, Friedberg RC. International organization for standardization (ISO) 15189. Vol. 37, Annals of Laboratory Medicine. 2017.

9. Bierman W. The temperature of the skin surface. J Am Med Assoc. 1936;106(14).

10. Farcic TS, Lima RMCB de, Machado AFP, Baldan CS, Villicev CM, Esteves Junior I, et al. Aplicação do ultrassom terapêutico no reparo tecidual do sistema musculoesquelético. Arquivos Brasileiros de Ciências da Saúde. 2012;37(3).

11. Silveira DS, Pippi NL, Costa FS, Vescovi LA, Conti LMDC, Weiss A, et al. O ultra-som terapêutico de 1 MHz, na dose de 0,5 W cm-2, sobre o tecido ósseo de cães avaliado por densitometria óptica em imagens radiográficas. Ciencia Rural. 2008;38(8).

12. Martines MAU, Davolos MR, Jafelicci Júnior M. O efeito do ultra-som em reações químicas. Quim Nova. 2000;23(2).